


A-15 重度の削瘦が認められた例

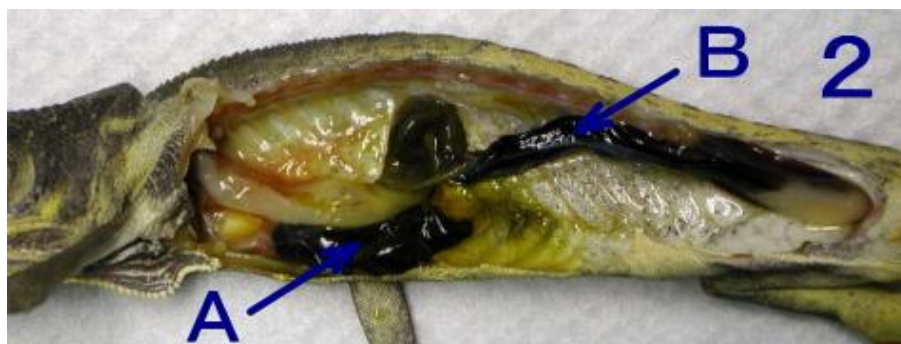セネガルカメレオン *chamaeleo senegalensis*

写真 1



体重 4 g ♀

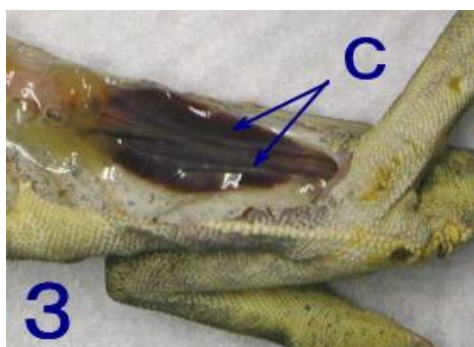
写真 2



A : 肝臓
B : 消化管

内臓側面。臓器はまだ何一つ取り除いてはいません。それにも関わらず、この空虚さはお分かりになるでしょうか。他のカメレオン症例と比較されて見て下さい。

写真 3



C : 左右腎臓（消化管摘出後）

消化管内には何も食物はありませんでした。また、消化管内寄生虫、虫卵も確認できませんでした。皮膚、筋肉のフィラリア寄生、心臓からの採血による検査でのマイクロフィラリアも認められませんでした。